Aus der Universitätsklinik für Ohren-, Nasen- und Kehlkopfkrankheiten in Breslau
Direktor: Professor Dr. Hinsberg

Über die Radikaloperation des Mittelohres vom Gehörgang aus

Inaugural-Dissertation

zur Erlangung der Doktorwürde in der Medizin der Hohen Medizinischen Fakultät der Schlesischen Friedrich-Wilhelms-Universität zu Breslau

vorgelegt von

Ilse Kafarnik

Breslau 1933

Druck der Breslauer Genossenschafts-Buchdruckerei, E. G. m. b. H.

Gedruckt mit Genehmigung der
Medizinischen Fakultät der Universität Breslau

I. Referent: Privatdozent Dr. Jung
II. „ Professor Dr. Hinsberg

Meinen lieben Eltern aus Dankbarkeit

R. UNIV.
BIBLIOTHEEK
LEIDEN

Jean Louis Petit, einer der bedeutendsten französischen Chirurgen, empfiehlt wohl als erster in seinem Werk „Traité des maladies chirurgiales et des opérations qui leur conviennent", Paris 1774, die chirurgische Behandlung bei kariös-nekrotischen Prozessen im Warzenfortsatz. Im allgemeinen blieb die von Petit gegebene Anregung, den erkrankten Warzenfortsatz operativ zu behandeln, ohne weitere Wirkung.

Jasser, ein preußischer Militärarzt, der von der Arbeit Petits offenbar nichts gewußt hatte, führte im Jahre 1776 die künstliche Eröffnung des Warzenfortsatzes aus. Jasser kam durch Zufall zu dieser Operation. Bei der Untersuchung eines Patienten ging er mit einer Sonde in den kariösen Warzenfortsatz ein, injizierte eine Flüssigkeit und, da er über die Anatomie des Ohres nicht weiter orientiert war, war er sehr überrascht und erschreckt, als die Spülflüssigkeit aus der Nase abfloß. Der Patient war durch dieses Vorgehen in kurzer Zeit von seinem Ohrenleiden geheilt. Ermutigt durch diese Heilung, operierte Jasser den Patienten auch auf dem anderen Ohr, auf dem der Patient infolge einer chronischen Mittelohreiterung sehr schwerhörig war. Da der Warzenfortsatz nicht erweicht war, durchbohrte ihn Jasser mit einem Troikart „in der Mitte des Fortsatzes, etwas nach auswärts, da, wo ungefähr die großen Zellen ihren Anfang nehmen". In diesem Falle erzielte Jasser ebenfalls eine dauernde Heilung und eine Besserung des Gehörs.

Die von Jasser angegebene Operation erregte großes Aufsehen, und man glaubte, in diesem Verfahren ein Mittel gegen jegliche Art von Taubheit gefunden zu haben. Jasser selbst hat zu diesem Mißverständnis Anlaß gegeben: „Sollte sich einst ein Kranker bei mir melden, der sein Gehör verloren hätte, und er keine Furcht vor dem Schneiden und Bohren, welches an diesem Ort von keiner Erheblichkeit und Gefahr ist, so werde ich ohne Bedenken diesen Versuch wiederholen."

Die Folge war, daß die Operation kritiklos angewendet wurde, Mißerfolge erzielte und bald in Verruf kam. Im Jahre 1791 erlebte zuerst Proet eine durch diese Operation her-

vorgerufene lebensbedrohliche Reaktion. In dem gleichen Jahr wurde durch diese Operation ein Todesfall verursacht, der sehr bekannt geworden ist, weil er den Leibarzt des Königs von Dänemark, Baron Dr. v. Berger, betraf. Dr. v. Berger, der die teilweise guten Erfolge der Operation kannte, wollte die Operation an sich ausgeführt haben, da er in hohem Alter durch hochgradige Schwerhörigkeit, Schwindel und subjektive Geräusche sehr geplagt war. Die Operation wurde von Professor Kölpin und Callisen ausgeführt. Nach der Operation wurde lauwarmes Wasser mit Liquor Hoffmannii eingesprizt. Die Einspritzung wurde am folgenden Tage wiederholt. Das Eingespritzte floß nicht nach dem Schlunde ab. Beim Patienten traten Schlaflosigkeit, Fieber und Delirien ein, am 11. Tage nach der Operation erfolgte der Tod. Die Sektion ergab eine Meningitis. Das Cranium war an der Operationsstelle nur 4 mm dick. Da aber nach Kölpins Aussage das Perforatorium 1 cm tief eingedrungen war, mußte das Gehirn verletzt worden sein.

Durch diesen Todesfall kam die Operation sehr in Verruf und konnte auch durch Dezeimeris in Paris, der in einer Statistik auf die Vorteile der Operation hinwies, nicht mehr gerettet werden.

Von Tröltsch weist erst wieder 1858 auf Grund pathologischer Studien eingehend auf die Wichtigkeit der operativen Behandlung der Mastoiderkrankungen hin. Er hatte bei einer skarlatinös entstandenen Mittelohreiterung die Eröffnung des Warzenfortsatzes vorgenommen. Der Fall verlief wegen der tuberkulösen Konstitution der Patientin letal. In der Einleitung zur Berichtigung dieses Falles schreibt v. Tröltsch: „Ich teile hier eine Beobachtung mit, die ich namentlich der Beachtung der Fachgenossen empfehlen möchte, weil sie nebst den anschließenden Bemerkungen und den vorgelegten ähnlichen Fällen aus der Literatur geeignet sein dürfte, auf eine in Mißkredit und Vergessenheit geratene Operation, die Anbohrung des Zitzenfortsatzes wieder aufmerksam zu machen, und hoffentlich beitragen wird, daß man derselben den ihr gebührenden Platz in der Operationslehre einräumt."

H. Schwartze gebührt das Verdienst, die eindringliche Forderung v. Tröltsch' — die Mastoiditis operativ zu behandeln — ausgeführt zu haben. H. Schwartze stellt die Indikation zur Mastoidoperation bei akuten und chronischen Erkrankungen des Mittelohres. Da Schwartze auf Grund anatomischer und pathologischer Studien zu der Überzeugung gekommen war, daß das Antrum das Sammelbecken für den Eiter aus den Mastoidzellen ist, arbeitete er eine Methode aus, die es ermöglichte, das Antrum vom Planum mastoideum

durch einen Knochenkanal anzubohren und so eine Gegenöffnung zur Durchspülung zu erreichen. Die Durchspülung kam hauptsächlich bei chronischen Erkrankungen des Mittelohres in Betracht. Die Offenhaltung des Kanals wurde in den ersten Tagen nach der Operation durch Gummidrains und Tampons erreicht. Im weiteren Verlauf kam man wegen Neigung zur Verengerung des Kanals mit diesen Methoden nicht mehr aus, und Schwartze benutzte daher zur Offenhaltung des Kanals anfangs Dauerkanülen, später konische Bleinägel und durchspülte dann täglich das Mittelohr mit ¾%iger steriler Kochsalzlösung und 1%iger Karbollösung von der Wunde, dem Gehörgang und der Tuba Eustachii her. Durch diese Spülungen glaubte Schwartze eine gründliche Entfernung des Eiters und der Demarkationsprodukte zu erreichen. Schwartzes Bestreben ging also dahin, das Antrum als den hauptsächlichsten Sitz der Erkrankung freizulegen und die Erkrankung durch Spülungen zur Heilung zu bringen. Schwartze und seine Schüler bauten die Operation später weiter aus und verwendeten statt des Trepans den Meißel und den durch Schlade in die Chirurgie eingeführten scharfen Löffel. Jüngere, chirurgisch vorgebildete Ohrenärzte legten eine breitere Trepanationsöffnung an, so daß der Bleinagel fortgelassen, die Höhle tamponiert und die Nachbehandlung dadurch abgekürzt werden konnte. Allmählich zeigte es sich aber, da die Erkrankung des Warzenfortsatzes oftmals durch Erkrankung der Gehörknöchelchen, der Paukenhöhlenwände und des knöchernen Gehörganges kompliziert war, daß die Eröffnung des Antrums bei chronischer Mittelohreiterung nicht genügte. Von einer Entfernung aller krankhaften Stellen durch bloße Eröffnung des Warzenfortsatzes und regelmäßige Spülungen konnte nicht die Rede sein. Wie schon gesagt, versagte die Operationsmethode besonders bei chronischen Fällen. Schwartze selbst ist der Meinung, „daß die Mehrzahl der damit erzielten Heilungen sich auf akute Fälle bezog und daß bei chronischen Fällen die Heilung nur eine temporäre war, die sich allerdings auf Jahre erstrecken konnte, dann aber von einem Rezidiv der Entzündung und Otorrhoe, und zwar besonders von Cholesteatom gefolgt war, was zu einer Wiederholung der Operation Veranlassung gab. So habe ich einzelne Fälle zwei-, auch dreimal operieren müssen, bis schließlich eine dauernde Heilung zu erzielen war. Durch die entschieden lästige Dauer und Art der Nachbehandlung bei chronischen Fällen, bei der hier und da nicht ungefährliche Zufälle interkurrierten (Fazialislähmung durch Ätzungen, Erysipel, nachträgliche Sequesterbildung), die nicht erkannt werden konnten und deshalb der spontanen Elimination

überlassen werden mußten, ließen den Wunsch nach Verbesserung der Operationsmethode sehr berechtigt erscheinen". Bei den Aufmeißelungen stieß man wiederholt auf sklerosierte Warzenfortsätze. Bei diesen machte die Auffindung des Antrums große Schwierigkeiten. Nach Schwartzes Vorschrift hatte man als einzige Orientierung nur die Linea temporalis superior, die nach oben nie überschritten werden durfte. Die für die Orientierung äußerst wichtige hintere Gehörgangswand durfte nicht freigelegt werden, da sonst nach Schwartze Stenosen des Gehörgangs zu befürchten waren. Noch 1885 wurde von Schwartze ein sklerosierter Warzenfortsatz als Indikation zur Aufgabe der Operation betrachtet.

Eine wesentliche Vorbereitung für die Radikaloperation waren die Versuche, die chronisch erkrankten Mittelohrräume von der Paukenhöhle aus zu erreichen. Hier war es wieder Schwartze, der zuerst 1884 die Indikation zur Exzision des Trommelfelles und der Gehörknöchelchen stellte bei Karies des Hammers, Cholesteatom der Paukenhöhle, besonders aber bei Perforation in der Membrana flaccida und dem Atticcholesteatom. Kretschmer, Heßler, Gruner, Ludewig und vor allem Stacke übten und bildeten diese Methode weiter aus. Hartmann gab dann 1889 ein Instrument an, um vom Gehörgang aus die laterale Atticwand abzutragen. Dieses Verfahren hatte bereits Keßler zuvor versucht.

Trotzdem wären die Mastoidoperationen noch lange nicht Allgemeingut der Ohrenärzte geworden, wenn nicht Küster durch seine 1889 in der Deutschen med. Wochenschrift erschienene Arbeit „Über die Grundsätze der Behandlung der Eiterung in starrwandigen Höhlen" eine weitreichende Anregung zur Schaffung einer brauchbaren Radikaloperation gegeben hätte. In seiner Arbeit fordert Küster eine gründliche Entfernung alles Krankhaften, denn „die Mittelohreiterung erlischt mit Sicherheit, sobald jeder Rest des Krankheitsherdes entfernt ist". Seine Operationsmethode bestand in der Abtragung der hinteren Wand des knöchernen Gehörganges und in der Anlegung einer Öffnung im membranösen Gehörgang nahe dem Trommelfell. Danach führte Küster ein Drain durch den Gehörgang, das so zu liegen kam, daß das eine Ende aus der Wunde, das andere aus dem Gehörgang ragte. Doch kann aus Küsters unklaren Beschreibungen nicht entnommen werden, ob das Antrum immer eröffnet wurde. Die Paukenhöhle scheint nach seinem Verfahren gar nicht berührt worden zu sein.

Im Jahre 1889 berichtet von Bergmann in seinem Werk „Die chirurgische Behandlung von Hirnkrankheiten"

über seine Erfahrungen auf diesem Gebiet. Gleich Küster hält er das ständige Durchspülen der Operationswunde für zwecklos und auch gefährlich und empfiehlt die breite Freilegung unter Eröffnung des Mittelohres. Zur Erläuterung führt er zwei von ihm operierte Fälle an. Bei dem einen Fall handelte es sich um eine im Gehörgang steckengebliebene Kugel, die von Bergmann durch Abmeißeln der oberen Gehörgangswand entfernte. Da dieses gut gelang, wandte er das gleiche Verfahren an, um einen Patienten, dem zuvor ein Hirnabszeß durch Trepanation von ihm geheilt worden war, auch von seiner ursächlichen chronischen Mittelohreiterung zu befreien.

Bergmann schuf sich also durch Abmeißeln der hinteren und oberen Gehörgangswand einen Zugang zur Paukenhöhle und zum Antrum.

Die Veröffentlichung Küsters hatte unter den Ohrenärzten großes Interesse, aber auch Befürchtungen erweckt, daß die Chirurgen Gebiete der Ohrenheilkunde übernehmen könnten.

Auf der otologischen Sektion der Naturforscherversammlung in Heidelberg 1889 schloß Hartmann nach Mitteilungen anatomischer Untersuchungen — um diese Zeit hatten auch Habermann, Bezold und Politzer weitgehende Fortschritte in der pathologischen Anatomie des Ohres gemacht — einen Bericht an, in dem er versicherte, daß man durch Abmeißeln der hinteren Gehörgangswand zwar in die Pauke gelangen könnte, dabei wäre aber durch weites Vorspringen der Kanäle eine Verletzung des Labyrinthes und des Fazialis nicht zu vermeiden. In der darauf folgenden Diskussion war man sich zwar klar, daß die bisher geübte Operationsmethode mit ihren zum Teil jahrelangen Spülungen nicht geeignet war, eine Beseitigung von allem Krankhaften zu erreichen, doch wußte man auch nicht, wie man eine befriedigendere Operationsmethode schaffen könnte.

Das Verdienst, solch eine Operation erreicht zu haben, können Zaufal und Stacke für sich in Anspruch nehmen. Beide haben die Forderung Küsters: „Entfernung alles Krankhaften", die Küster wegen mangelhafter anatomischer und pathologischer Kenntnisse des Ohres nicht durchführen konnte, erreicht. Zaufal und Stacke gehen auf verschiedenen Wegen vor, erreichen aber das Gleiche, nämlich „die Freilegung sämtlicher Mittelohrräume von einem retroaurikulären Schnitt, Vereinigung derselben zu einer gemeinsamen Höhle und dauernde Zugänglichkeit dieser Höhle vom äußeren Gehörgang".

Zaufal referiert als erster über seine Operationsmethode am 8. April 1890 in der Sitzung des Vereins der deutschen Ärzte in Prag „Über die operative Behandlung der Paukenhöhle und ihrer Nebenräume“ und stellt auch einige von im nach seiner angegebenen Methode operierten Fälle vor.

Erst am 5. August 1890 veröffentlicht Stacke sein Operationsverfahren in der Sektion für Ohrenheilkunde auf dem 10. internationalen Kongreß in Berlin. Es ist aber auf Grund eingehend geführter Krankengeschichten erwiesen, daß Stacke schon vor der Veröffentlichung Zaufals diese Operationsmethode angegeben hat.

Wie bereits erwähnt, kommen Zaufal und Stacke jeder auf einem anderen Weg zum gleichen Ziel.

Zaufal meißelt nach Freilegung des Knochens durch einen retroaurikulären Schnitt zuerst die hintere und obere Gehörgangswand bis weit in den Warzenfortsatz hinein ab, um so das Antrum zu erreichen. Danach bricht Zaufal die zwischen Antrum und Gehörgang liegende Knochenspange mit der Lüerschen Zange bis in den oberen Teil der Paukenhöhle ab; er eröffnet also zuerst den Warzenfortsatz und geht von ihm aus auf die Paukenhöhle vor.

Stacke trägt dagegen, nachdem auch er den Knochen durch einen retroaurikulären Schnitt freigelegt hat, die hintere und obere Gehörgangswand bis zur Paukenhöhle ab, ohne gleich sehr weit nach hinten zu gehen. Danach führt Stacke, um sich Klarheit über die Lage des Antrums zu verschaffen, eine Hakensonde von der Pauke ins Antrum und eröffnet dieses durch Fortmeißeln des Knochens, der lateral von der Sonde liegt; Stacke meißelt also erst nach Eröffnung der Paukenhöhle den Warzenfortsatz auf.

Bei beiden Methoden stört der enge Schlauch der häutigen Gehörgangswand. Zaufal handelt radikal und schneidet den ganzen hinteren und oberen Teil des häutigen Gehörganges heraus. Dieses Vorgehen ermöglicht es ihm, die retroaurikuläre Wunde sogleich durch Naht zu schließen. Die Nachbehandlung wird vom Gehörgang her vorgenommen. Zaufal erhält dann durch Verzicht auf jegliche Plastik eine Verkleinerung der Operationshöhle durch Narbengewebe.

Stacke, der die Gehörgangshaut zur plastischen Deckung eines Teiles der Operationshöhle benutzen will, löst den häutigen Gehörgang von dem knöchernen ab und zieht ihn nach außen und vorn. Nach Ausräumung der Paukenhöhle bringt er den vorderen Teil des häutigen Gehörganges wieder an seine alte Stelle zurück, während er den oberen und hinteren Teil zur teilweisen Deckung der Wundhöhle ver-

wendet. Mit der Einführung der plastischen Deckung eines Teiles der Operationshöhle durch einen Haut-Periostlappen will Stacke eine schnellere Heilung herbeiführen. Um die Fixierung des Hautlappens möglich zu machen, tamponiert Stacke die Wundhöhle. Dadurch soll gleichzeitig die Wundgranulation beschränkt und von der Epidermis des Lappens die völlige Epidermisierung der Radikalhöhle geschaffen werden, die dann später einen übersichtlichen Raum gibt.

Nachdem nun eine befriedigende Radikaloperation durch retroaurikulären Schnitt geschaffen worden war, veröffentlichte im Jahre 1892 R. Hoffmann in Nr. 7 der „Korrespondenzblätter des allg. ärztlichen Vereins von Thüringen" eine Arbeit, in der er zur Behandlung der chronischen Knocheneiterungen des Mittelohres die Aufmeißelung des Mittelohres vom Gehörgang aus empfiehlt. Diese Methode der Operation ist zuvor mehrere Jahre lang an der Jenaer Klinik ausgeübt worden und soll nur zur Anwendung kommen, wenn „keinerlei Anhaltspunkte vorhanden sind, daß der Warzenfortsatz auch in seinen tieferen Teilen erkrankt ist, wenn sich also die Karies auf Gehörknöchelchen, Nische, Kuppelraum und Antrum beschränkt. Ist der Krankeitsherd aber doch wider Erwarten ausgedehnter, so wird sofort die Eröffnung des Warzenfortsatzes von außen angeschlossen". Die Operation beschreibt Hoffmann: „Es werden durch die Haut der oberen Gehörgangswand vom Margo tympanicus lateralwärts zwei Parallelschnitte geführt, 5—6 mm lang oder auch länger im Falle einer oberen Gehörgangsfistel, der eine am Übergang der oberen in die hintere, der andere an dem der oberen in die vordere Wand. Mit einem Hohlmeißel von der Breite der abstehenden Endpunkte der Schnitte werden Haut und Periost vom Knochen getrennt und bis zum Margo tympanicus abgetrennt. Die Blutstillung bietet keine besonderen Schwierigkeiten. Der abgetrennte Cutisstreifen wird entfernt, wobei bisweilen zugleich der noch erhaltene Trommelfellrest und die kariösen Stümpfe der Gehörknöchelchen mit herausgenommen werden. Die Entfernung der Gehörknöchelchen wird möglichst schonend mit gebogener Cürette, gebogener Sonde, Häkchen oder Schlinge vorgenommen. Danach wird die ganze laterale Kuppelraumwand mit Meißeln, die besonders konstruiert und mit Arretierung versehen sind, um ein Ausgleiten zu erschweren, abgetragen. Ist die laterale Kuppelraumwand bis zu ihrem hinteren Ende entfernt, so braucht man nur noch ein wenig nach hinten und oben zu gehen und gelangt dadurch in das Antrum hinauf. Wieweit nun die hintere obere Wand abgetragen wird, hängt von dem Krankheitsherd im Antrum

selbst ab; zunächst wird soviel abgetragen, daß man mit Sonde und Cürette in dieses gelangen kann. Die Antrumeröffnung wird bequem und sicher ausgeführt. Der Kranke sitzt bei der Operation; dazu ist am Operationstisch eine besondere einfache Vorrichtung angebracht. Narkose ist nicht immer nötig, meist genügt die Cocainanästhesie. (Eine 40—50%ige Lösung wird eingeträufelt.)"

Dieses Operationsverfahren fand jedoch anfänglich keine weitere Beachtung, bis es auf dem Kongreß der deutschen otologischen Gesellschaft im Jahre 1908 von Fritz Thies wieder angeführt und besprochen wurde.

Im Juni 1907 hatten Carl und Fritz Thies zum erstenmal diese Operation ausgeführt. Auf der Sitzung der Sächsisch-Thüringischen Hals- und Ohrenärzte vom Jahre 1912 referierten C. und F. Thies an Hand von 450 von ihnen operierten Fällen über die „operative Behandlung der chronischen Mittelohreiterungen durch Freilegung der Mittelohrräume vom Gehörgang aus" und im Jahre 1912 veröffentlichten sie im Archiv für Ohrenheilkunde eine ausführliche Arbeit über dieses Operationsverfahren.

C. und F. Thies führen die Operation in Lokalanästhesie aus. Um eine möglichst vollkommene Anästhesie und Anämie des äußeren Gehörganges, der Mittelohrräume und des Warzenfortsatzes zu erzielen, wird zuerst eine 10%ige Cocainlösung unter Zusatz von einigen Tropfen Adrenalin oder Suprarenin (1:1000) in den äußeren Gehörgang eingeträufelt. Nach 30 bis 45 Minuten wird in den äußeren Gehörgang eine Injektion einer Cocain-Suprareninlösung gemacht. Damit wird für gewöhnlich eine vollkommene Anästhesie erreicht. Tritt im Verlauf der Operation irgend welche Schmerzempfindlichkeit ein, so wird für einige Minuten ein Wattebausch mit einer 10%igen Cocainlösung mit üblichem Suprareninzusatz eingelegt. „Nach Durchführung der Anästhesierung und Anämisierung wird die Haut der lateralen Kuppelraumwand von oben und unten umschnitten und letzter Schnitt in der Grenzlinie zwischen hinterer und oberer Gehörgangswand bis in den knorpeligen Gehörgang weitergeführt. Dann wird der Hautlappen mit dem Raspatorium abgehoben, mit der Schere abgeschnitten und die freiliegende laterale Kuppelraumwand mit dem Meißel derart abgetragen, daß das Dach des Kuppelraumes, das Tegmen tympani, möglichst glatt in den übrigen Teil der oberen Gehörgangswand übergeht. Ist Kuppelraum und Trommelhöhle auf diese Weise in einen einheitlichen, übersichtlichen Raum umgewandelt, so wird zunächst aus dem Operationsgebiet der Trommelhöhle alles Krankhafte ent-

fernt, da die Anästhesie in der Trommelhöhle meistens von kürzerer Dauer als in dem übrigen Operationsgebiet ist. Trommelfell, Hammer und Amboß werden je nach der Lage des Falles entfernt oder geschont. Der Steigbügel wird stets geschont und besonders sorgfältig freigelegt, d. h. von ihm umgebenden polypösen Wucherungen, Narbengewebe, Cholesteatommassen usw. befreit. Geht der Krankheitsherd auf das Antrum und die Warzenfortsatzzellen über, so wird unter entsprechender Wegmeißelung der hinteren Gehörgangswand auch dieser Teil des Krankheitsherdes freigelegt und alles Krankhafte entfernt. Der früher meist geschonte Hautlappen wird an dieser Stelle gleichfalls abgetragen und nicht zur Deckung des Defektes benutzt. Die Abtragung des Hautlappens erleichtert wesentlich die Übersicht über das Operationsfeld, zumal bei engem Gehörgang, und ist in bezug auf Sicherheit und Zeit der Ausheilung nach unseren Erfahrungen wohl wenig von Belang."

C. und F. Thies halten es für notwendig, daß die Führung des Hammers von einer Assistenz übernommen wird, während der Operateur unter sorgfältiger Beobachtung des Operationsgebietes den Meißel und den Ohrtrichter führt.

Bis zu ihrer Veröffentlichung im Jahre 1912 hatten C. und F. Thies 450 Fälle von chronischer Mittelohreiterung nach diesem Verfahren operiert und durchweg gute Erfolge erzielt. In der Mehrzahl der Fälle war eine Gehörsverbesserung zu verzeichnen. Die Ausheilung war gegenüber der retroaurikulären Operation beschleunigt. In einer großen Anzahl der Fälle betrug sie 3 bis 5 Wochen. Auch die Durchführung der Lokalanästhesie halten C. und F. Thies für einen wesentlichen Vorteil. Dadurch, daß dem Patienten die Allgemeinnarkose erspart wird, wird die Operation für ihn weniger eingreifend und dem Operateur ist Gelegenheit gegeben, während der Operation die Funktion des Fazialis, Steigbügels und Labyrinthes bei vollem Bewußtsein des Patienten beobachten zu können.

Die Gebrüder Thies operieren alle Fälle, sofern eine Operation überhaupt indiziert ist, nach dem von ihnen angegebenen Verfahren. Als Kontraindikation gegen die Gehörgangsoperation gelten nur folgende Punkte:

1. Abszeßbildung auf dem Warzenfortsatz,
2. Symptome, welche darauf hinweisen, daß eine Erkrankung des Hirns und seiner Häute vorliegt,
3. Symptome für Sinuserkrankung,
4. allgemeine pyämische und septische Komplikationen,
5. zu jugendliche und ängstliche Patienten.

Außer den bei Ohroperationen üblichen Instrumenten benützen C. und F. Thies zu ihrer Operation noch schmale Raspatorien von verschiedener Breite, verschiedene Meißel, die dem Operationsgebiet angepaßt sind und eine Knieschere zur Entfernung des Hautlappens.

Trotz der von C. und F. Thies dargelegten Vorteile der Aufmeißelung des Mittelohres vom Gehörgang aus stießen sie bei ihrer Veröffentlichung im Jahre 1912 auf wiederholten Widerstand.

Barth hielt die Lokalanästhesie nicht für ausreichend und sah darin, daß der Meißel vom Gehörgang aus nur in der Richtung von unten nach oben und von vorn nach hinten arbeiten kann, wegen der gefährlichen Nachbarschaft verschiedene Gefahren. Die guten Operationserfolge führte er auf eine weitherzigere Indikationsstellung zur Operation zurück.

Wittmaack sieht Schwierigkeiten in dem Mißverhältnis zwischen engem Zugangsrohr des Gehörganges und der Festigkeit des abzutragenden Knochens. Ein Arbeiten mit grazilen Instrumenten hält er für aussichtslos. Starke Instrumente würden dagegen die Übersicht erschweren, und es würde ein Arbeiten im Dunkeln werden.

Denker fürchtet vor allem eine Verletzung des horizontalen Bogenganges und des Fazialis.

Knick wendet sich dagegen, daß Thies diese Operationsmethode auch für ausgedehntere Knochenerkrankungen und Cholesteatom empfiehlt. Für leichtere Knochenerkrankungen wäre dieses Operationsverfahren dagegen zu erwägen. Die guten Resultate von Thies führt er gleichfalls auf eine leichtere Indikationsstellung zur Operation zurück.

Nachdem C. und F. Thies wiederholt die Aufmerksamkeit der Ohrenärzte auf die operative Behandlung des Mittelohres vom Gehörgang aus gelenkt hatten, scheint das Verfahren von verschiedenen Fachärzten übernommen und erprobt worden zu sein.

So hat Carlowitz als Oberarzt eines Kriegslazarettes 240 Fälle nach diesem Verfahren operiert und in seiner Arbeit „Totalaufmeißelung des Mittelohres vom Gehörgang aus" teilt er seine Technik, Erfahrungen und Erfolge mit.

Besonderen Wert legt er auf folgenden Abschnitt: „Durch Bildung eines Lappens aus der Gehörgangshaut und dessen Ausschaltung aus dem Gesichtsfelde ist es mir gelungen, vom Gehörgang aus eine sehr gute Übersicht über das Mittelohr zu gewinnen, so daß es möglich ist, in jedem Falle eine regelrechte Totalaufmeißelung vom Gehörgang aus auszuführen, in dem auch die Zaufalsche Operation angezeigt ist, ohne

fürchten zu müssen, bei einem größeren als ursprünglich angenommenen Befund doch noch zur Operation von außen genötigt zu sein. Ausgenommen sind nur die wenigen Fälle, in denen bereits eine Miterkrankung des Schädelinneren oder der Weichteile hinter dem Ohr besteht. Nach Beendigung der Operation wird dann, einem Grundsatze der Totalaufmeißelung entsprechend, der Hautlappen zur teilweisen Deckung der Operationshöhle benutzt, um von ihm aus die Überhäutung zu erreichen. Zur Durchführung der Operation sind allerdings große Handfertigkeit, genaueste anatomische Kenntnisse und sicheres zentrales Sehen bei guter mittelbarer Beleuchtung nötig. Gerade von scheinbaren Kleinigkeiten hängt das Gelingen ab."

Im Gegensatz zu C. und F. Thies hält es Carlowitz für unbedingt nötig, daß der Operateur selbst Hammer und Meißel führt, da, um eine gründliche Ausräumung der Operationshöhle vornehmen zu können, verschieden starke Schläge ausgeführt werden müssen, die nur von dem vorgenommen werden können, der auch gleichzeitig das abzumeißelnde Knochenstück übersieht. Der Assistent hält den Trichter und zieht gleichzeitig etwas die Ohrmuschel nach hinten oben.

Carlowitz macht auch die Erfahrung, daß die Nachbehandlung gegenüber der Radikaloperation von außen abgekürzt ist. Sie betrug durchschnittlich 6 bis 7 Wochen. Danach konnte die Mehrzahl der Operierten wieder zur Truppe zurückgeschickt werden. Dagegen ist die Hörfähigkeit bei den von Carlowitz operierten Fällen teilweise recht schlecht. Doch darf man, nach Carlowitz' Meinung, auf die Hörprüfung bei Soldaten nicht allzu großen Wert legen, da es bei den wenigen im Felde zur Verfügung stehenden Hilfsmitteln teilweise recht schwer zu entscheiden war, inwieweit es sich um Simulation, Hysterie oder Aggravation handelte.

Die Indikation ist, wie schon gesagt, sehr weit von Carlowitz gefaßt worden. Zur Operation kamen hauptsächlich diejenigen Fälle, bei denen voraussichtlich ein höherer Grad der Dienstfähigkeit zu erreichen war, bei denen keine Komplikation von seiten des Schädelinneren und der Weichteile hinter dem Ohr vorlag und die konservative Behandlung, die sich bei manchen über mehrere Monate erstreckte, vergeblich war.

Störungen von seiten des Labyrinthes betrachtet Carlowitz nicht als Gegenindikation für die Gehörgangsoperation. Er selbst operierte nach dieser Methode 25 Fälle, bei denen bereits vor der Operation krankhafte Veränderungen am Labyrinth vorlagen. In 20 Fällen verlief die Heilung glatt.

Die anderen 5 Fälle zeigten Komplikationen. Bei einem Fall trat am 5. Tage nach der Operation Nystagmus auf, der aber nach 8 Tagen wieder abgeklungen war. 2 Fälle mußten retroaurikulär nachoperiert werden, danach Heilung. Bei den beiden anderen Fällen mußte eine Labyrinthoperation ausgeführt werden. Bei einem Fall wurde ein Kleinhirnabszeß gefunden, Tod bald nach der Operation; der andere Fall starb an einer Meningitis.

Heermann weist in seiner Arbeit „Übersichtliche Freilegung des Kuppelraumes und der Warzenfortsatzhöhle vom Gehörgang aus" ausführlich auf einen Fall hin, bei dem er auf dem rechten Ohr (Perforation der Membrana Shrapnelli und Cholesteatom) die Aufmeißelung vom Gehörgang aus und 20 Tage später auf dem linken Ohr die übliche Radikaloperation von außen vorgenommen hat. Dabei hat Heermann die Erfahrung gemacht, daß es für Arzt und Patienten einfacher ist, Cholesteatomherde, solange noch „keine akut entzündlichen Knochenerkrankungen hinzugetreten sind", vom Gehörgang aus zu operieren. Für den Patienten hat dieses Verfahren das abschreckende einer großen Operation verloren, und sie entschließen sich zu diesem Eingriff bereits zu einer Zeit, wo noch keine lebensbedrohlichen Komplikationen hinzugetreten sind. Die Nachbehandlung ist abgekürzt. Verschiedene Patienten konnten ca. 14 Tage nach der Operation wieder zu ihrer Arbeit zurückkehren. Während Heermann die Aufmeißelung des Mittelohres vom Gehörgang aus bei Cholesteatom empfiehlt, soll diese Operation auf Grund seiner Erfahrungen bei den mit Karies verbundenen Mittelohreiterungen, wo keine so scharfe Abgrenzung vom gesunden Teil des Warzenfortsatzes vorliegt wie beim Cholesteatom, im allgemeinen nicht zur Anwendung kommen.

Im Jahre 1930 erscheint eine neue Arbeit von Heermann „Zur Frage der Plastik bei Gehörgangsoperationen". In dieser Arbeit führt Heermann die schlechten Erfolge, die verschiedene Fachkollegen bei dieser Operation erzielten, auf die Ausführung der Plastik zurück. Um eine möglichst gute Übersicht über das Operationsfeld zu erhalten und die Gefahr der Perichondritis nach Möglichkeit auszuschalten, schlägt Heermann vor, den Schnitt zwischen Sulcus auris anterior und Tragus zu führen, da an dieser Stelle der Knorpelring durch einen Bindegewebsstreifen unterbrochen wird. Er hat mit dieser Schnittführung sehr gute Erfolge erzielt. Nach seiner Meinung ist es gleichgültig, ob während der Operation Hammer und Meißel vom Operateur oder dessen Assistenten geführt werden; das hängt allein von der Geschicklichkeit des einzelnen ab.

Dagegen hält es U. R. Richter in seiner Arbeit „Über Aufmeißelung des Ohres vom Gehörgang aus“ (1922) für besser, wenn der Hammer vom Assistenten geführt wird. Führt der Operateur selbst Hammer und Meißel, dann wird das Gesichtsfeld leicht völlig verdeckt und die Operation gleichzeitig verlängert. Überhaupt besteht nach seiner Meinung sehr leicht die Möglichkeit, daß eine Blutung das Operationsgebiet völlig verdeckt. Zum guten Gelingen der Operation hält Richter gute Beleuchtung und zentrales einäugiges Sehen für nötig, Eigenschaften, die leicht ermüden und nachher die Tiefeneinschätzung erschweren. Bei zu großem Krankheitsherd empfiehlt Richter, sofort an die Gehörgangsoperation die übliche Radikaloperation von außen anzuschließen.

A. v. Gyergyay tadelt den Gebrauch von „gefährlichen Meißeln“ und empfiehlt statt dessen elektrisch betriebene Fräsen, die im Gegensatz zu den Meißeln nicht von außen nach innen, sondern von innen nach außen arbeiten.

Auf dem Kongreß der schwedischen Ärztegesellschaft demonstriert Bárány einen Fall, bei dem er auf dem einen Ohr die Aufmeißelung vom Gehörgang aus, auf dem anderen die retroaurikuläre Radikaloperation ausgeführt hat. Bárány hält die Gehörgangsoperation für die technisch viel schwierigere, die nach seiner Erfahrung auch keine besseren Resultate als die übliche Radikaloperation ergibt.

C. v. Eicken lobt die Gehörgangsoperation als ein Verfahren, das für den Patienten durch den Fortfall der Äthernarkose und das Abkürzen der klinischen Nachbehandlung einen viel schonenderen Eingriff bedeutet, und bei dem es gelingt, bei Erhaltung der Gehörknöchelchen das Mittelohr schnell und sicher freizulegen und sich dabei vom Gehörgang aus über jede Einzelheit des Operationsfeldes zu orientieren. v. Eicken führt diese Operation nur bei Fällen von unkompliziertem Cholesteatom mit sklerosiertem Warzenfortsatz aus. Seines Erachtens läßt sich eine Verletzung des Labyrinthes, des Sinus und der Dura mit Sicherheit vermeiden. Um sich räumlich besser orientieren zu können, empfiehlt v. Eicken das Arbeiten mit der Stereolupe.

Retjö glaubt, daß sich für chronische Mittelohreiterungen bei kompaktem Warzenfortsatz die Operation sehr gut eignet. Bei Fällen mit sehr stark pneumatisiertem Mastoid möchte er dieses Operationsverfahren nicht gerne angewendet wissen, da bei zellhaltigen Knochen der Krankheitsherd zu schlecht zu übersehen ist. Je kompakter das Schläfenbein — und darüber orientiert das Röntgenbild — um so besser ist es nach Retjö für die Gehörgangsoperation geeignet.

Krampitz schneidet von dem aus dem Gehörgang herauspräpariertem Hautlappen grundsätzlich nichts ab, da seiner Meinung nach die Überhäutung der Operationswunde danach schneller von statten geht. Bei der von ihm angewendeten Schnittführung stört der Hautlappen kaum, und es besteht ein guter Zugang zu Kuppelraum und Antrum. Bis zu seiner Veröffentlichung hat Krampitz nach diesem Verfahren 18 Fälle operiert, bei denen die regelmäßige Nachbehandung durchschnittlich 3 Wochen dauerte. Er hält die allermeisten chronischen Prozesse, gleichgültig ob Cholesteatom oder Karies oder beides nebeneinander vorliegt, für die Gehörgangsoperation geeignet, solange keine Komplikation von seiten des Labyrinthes, des Sinus und des Gehirns hinzugetreten sind. In der Entbehrlichkeit der Narkose und der Abkürzung der Nachbehandlung, und somit einer Abkürzung der Arbeitsunfähigkeit des Patienten, sieht Krampitz einen wesentlichen Vorteil der Gehörgangsoperation, die sich seines Erachtens immer mehr Anhänger erwerben muß.

Bourguet erhält ebenfalls den Gehörgangslappen, den er nach einer von ihm angegebenen Schnittführung gewinnt und der während der Operation, um nicht den Überblick zu erschweren, mittels Naht an der Concha angeheftet wird. B. lobt, daß diese Operation auch ambulant durchführbar ist. Die Patienten müssen dann alle 3—4 Tage zur Nachbehandlung kommen.

Lempert, der in der Hauptsache auch Mastoiditiden vom Gehörgang aus operiert, hat auf Grund von 553 vom Gehörgang aus operierten Fällen die Erfahrung gemacht, daß diese Operation viel weniger postoperative Komplikationen verursacht. Als wesentliche Vorteile dieses Verfahrens lobt Lempert neben dem Ausbleiben von Rezidiven das Fehlen von Narben hinter dem Ohr und die verkürzte und vereinfachte Nachbehandlung.

Anschließend an die Veröffentlichung der Arbeit „40 Jahre Radikaloperation" befürworten verschiedene Autoren die Gehörgangsradikaloperation und geben ihre durch diese Operation gewonnenen Erfahrungen kund.

Lange bekennt sich als ehemaliger Gegner der Mittelohraufmeißelung vom Gehörgang aus. Doch seit er selbst nach diesem Verfahren operiert, ist er ganz anderer Meinung geworden. Als wichtigsten Vorteil sieht Lange, abgesehen von der Verminderung des postoperativen Traumas, den Umstand, daß man beim Operieren gleich im erkrankten Gebiet beginnt und keinen gesunden Knochen zu entfernen braucht. Die Übersicht des Operationsfeldes ist nach Lange,

auch wenn der Krankheitsherd weiter nach hinten zu liegt, vollkommen genügend. Der Kuppelraum läßt sich leicht freilegen. Für gewöhnlich entfernt Lange die Gehörknöchelchen, da er die Erfahrung gemacht hat, daß in dieser Gegend die Erkrankung am ausgesprochensten ist. Ebenfalls entfernt er den Gehörgangshautlappen, nicht deswegen, weil er die Übersicht erschwert, sondern weil er leicht anschwillt, granuliert und so den Zugang zum Operationsfeld verengert. Die Überhäutung der Operationswunde soll danach auch nicht länger dauern. Nach Lange kann die Gehörgangsoperation bei fast allen chronischen nicht komplizierten Fällen von Mittelohreiterung ausgeführt werden, bei denen das Röntgenbild über eine nicht zu zellhaltige Beschaffenheit des Warzenfortsatzes orientiert. Das Vorgehen verschiedener amerikanischer Ärzte, akute und subakute Otitiden nach diesem Verfahren zu operieren, kann Lange nicht gutheißen.

v. Eicken betont abermals, daß er diese Operation nur bei Cholesteatom mit kompaktem Warzenfortsatz ausführt. Die von ihm im Jahre 1924 angegebene Fräse lehnt v. Eicken heute ab, da trotz aller vorgenommenen Verbesserungen beim Arbeiten mit der Fräse eine kalorische Irritation des Labyrinthes nicht zu vermeiden ist; er arbeitet daher nur noch mit Meißel. Nach seiner Meinung ist es die Hauptsache, einen möglichst breiten Zugang zur Operationshöhle zu schaffen und das Kratzen an der medialen Paukenwand zu vermeiden. Bei hochgelegenem hinteren oberen Defekt und gutem Gehör läßt v. Eicken die Gehörknöchelchen unberührt.

Carl Thies betont, daß er in den letzten Jahren, um den äußeren Gehörgang möglichst weit zu gestalten, den inneren Teil der häutigen Gehörgangswand, soweit er abgelöst war, entfernt hat, ohne dadurch schlechtere Heilerfolge zu erhalten. Die von ihm erzielten guten Hörresultate führt er darauf zurück, daß er, besonders bei schlechter Hörfähigkeit, den erkrankten Hammer und Amboß entfernt hat.

Neumann ist erstaunt über die wachsende Anzahl derer, die die Aufmeißelung des Mittelohres vom Gehörgang aus befürworten. Als Neumann vor 23 Jahren die Lokalanästhesie angab, hat er verschiedene derartige Operationen ausgeführt, das Operationsverfahren aber bald wegen einer Reihe von Nachteilen aufgegeben. Später hat er wieder diese Operation aufgenommen bei Fällen, wo ihm der klinische und röntgenologische Befund die Sicherheit gaben, daß diese Operation ausreichend sei. Seines Erachtens darf die Gehörgangsoperation niemals als ein Ersatz der gewöhn-

lichen Radikaloperation angesehen werden, sondern muß stets als ein „Versuch" bezeichnet werden.

Kümmel, der früher eine große Anzahl Gehörgangsoperationen zum Teil mit sehr gutem Erfolg ausgeführt hat, allerdings hauptsächlich bei solchen Patienten, die keine Komplikation zeigten und sich zur gewöhnlichen Radikaloperation zu schwer entschließen konnten, referiert in seiner Arbeit „Eine merkwürdige Komplikation einer Radikaloperation vom Gehörgang aus" über einen Fall, der anschließend an diese Operation einen Parotisabszeß bekam. Trotz Spaltung des Abszesses trat unter zunehmender Benommenheit und Unruhe 8 Tage nach der Operation der Exitus ein. Die Autopsie ergab außer dem Parotisabszeß eine eitrige Thrombophlebitis im Sinus cavernosus beiderseits, eine beginnende Meningitis in der linken Hälfte der mittleren Schädelgrube und verschiedene pyämische Erscheinungen. Kümmel glaubt fest, daß diese Infektion durch die Operation verschuldet worden war und wahrscheinlich von der Gehörgangswunde ausgegangen ist. Nach dieser Erfahrung möchte Kümmel die Indikation zur Gehörgangsoperation nur noch bei solchen Fällen stellen, bei denen „ernste Gründe vorliegen gegen die nur scheinbar eingreifendere Radikaloperation von außen her".

Die Meinungen über die Vor- bzw. Nachteile der Radikaloperation vom Gehörgang aus sind, wie aus dem Bericht hervorgeht, noch ziemlich geteilt. Im allgemeinen wird die Gehörgangsoperation als ein Verfahren gelobt, das durch den Fortfall der Allgemeinnarkose und die verkürzte Nachbehandlung einen wesentlich leichteren Eingriff für den Patienten bedeutet, zu dem er sich daher auch leichter entschließt. Als weitere Vorteile sind das Fehlen der Narbe hinter dem Ohr zu betrachten und, wie Lange betont, der Umstand, daß die Operation sofort im erkrankten Gebiet beginnt und so kein gesunder Knochen entfernt zu werden braucht. Nach Lompert sollen bei der Radikaloperation durch den Gehörgang weniger Rezidive auftreten als bei der durch retroaurikulären Schnitt. Gleich im Beginn der Radikaloperation vom Gehörgang aus wurde von verschiedenen Seiten befürchtet, daß die Lokalanästhesie nicht ausreichend, die Gefahr der Nebenverletzungen wie Verletzungen des Labyrinthes und des Fazialis zu groß und die Operation technisch zu schwierig auszuführen sei. Außerdem betont Wittmaack, daß durch das Mißverhältnis zwischen dem engen Zugangsrohr und der Festigkeit des abzutragen-

den Knochens, welche ein Arbeiten mit starken Instrumenten erfordert, die Operation leicht ein Arbeiten im Dunkeln werden könnte. Ja man hat diese Operationsmethode sogar als Maulwurfsarbeit bezeichnet. Nach Neumann darf die Gehörgangsoperation nur als Versuch betrachtet werden. Kümmel möchte auf Grund seiner Erfahrungen nur dann die Gehörgangsoperation anwenden, wenn ernste Gründe gegen die Radikaloperation durch retroaurikulären Schnitt vorliegen.

Als Beitrag zur Klärung dieser zum Teil noch strittigen Fragen sei im folgenden über die Erfahrungen berichtet, die an der Universitäts-Hals-Nasen-Ohrenklinik in Breslau mit der Radikaloperation vom Gehörgang aus gemacht wurden.

An der Breslauer Universitäts-Hals-Nasen-Ohrenklinik wurde die Totalaufmeißelung vom Gehörgang aus erstmalig im Jahre 1921 ausgeführt. Seitdem sind insgesamt 143 derartige Operationen vorgenommen worden, bei 8 Patienten doppelseitig, so daß im ganzen 135 Patienten nach dieser Methode operiert wurden.

1. Auswahl der Fälle.

Grundsätzlich wurde die Gehörgangsoperation nur dann angewendet, wenn eine Komplikation von seiten des Endokraniums und des Labyrinthes mit größter Wahrscheinlichkeit ausgeschlossen werden konnte. In der Hauptsache handelte es sich um chronische Otitiden, bei denen aus irgend einem Grunde die konservative Behandlung nicht zum Ziel führte oder nicht durchgeführt werden konnte, die Beseitigung der Eiterung aber zur Vorbeugung von Komplikationen notwendig erschien — also um die Fälle, bei denen auch sonst die „prophylaktische" Radikaloperation in Frage gekommen wäre —.

Bis zur grundsätzlichen Durchführung der Röntgenuntersuchung aller Fälle, bei denen eine Operation indiziert erschien (etwa 1928) war es nicht immer möglich, vor der Operation ein sicheres Urteil der anatomischen Verhältnisse im Warzenfortsatz zu gewinnen, und wenn auch von vornherein glatte Cholesteatomhöhlen im eburnisierten Warzenfortsatz als das für die Gehörgangsoperation geeignete Material angesehen wurden, fanden sich bei der Operation doch nicht ganz selten Zellreste im Processus oder ein spongiöser Warzenfortsatz. Die Erfahrung zeigte, daß es in diesen Fällen nicht immer möglich war, alles Krankhafte restlos aufzufinden und zu entfernen, und die weiter unten zu berichtenden Mißerfolge ließen es uns notwendig erscheinen, solche Fälle grundsätzlich von der Gehörgangsoperation aus-

zuschließen. Das gelang ohne weiteres durch die Röntgenuntersuchung und zwar meist in der von Altschul empfohlenen Form, die zum mindesten die Struktur des Warzenfortsatzes und die Größe des Antrums fast stets mit Sicherheit erkennen ließ.

Seit etwa 1928 wurden demnach nur noch Cholesteatome mit eburnisiertem Warzenfortsatz vom Gehörgang aus operiert. Ganz besonders geeignet erschienen uns Fälle mit Fistel in der Shrapnellschen Membran und gutem Gehör.

Vielfach war auch der Wunsch der Patienten maßgebend, die eine Operation von außen ablehnten, zur Gehörgangsoperation aber gerne ihre Einwilligung gaben. Der Grund für dieses Verhalten war wohl zum Teil der Wunsch, eine Narbe zu vermeiden, zum Teil aber auch das im Laufe der Jahre bei der Klientel der Klinik entstandene Urteil, daß die Gehörgangsoperation weniger unangenehm und schonender sei als die typische radikale, — ein Urteil, das, wie aus dem folgenden hervorgeht, sicher seine Berechtigung hat.

Daß die Gehörgangsoperation trotz der großen Anzahl geeigneter Fälle nicht noch öfter gewählt wurde, als es tatsächlich der Fall war, hat seinen Grund in den didaktischen Aufgaben der Klinik: jeder Assistent erhält seine operative Ausbildung dadurch, daß er solange unter Aufsicht und Assistenz des Chefs oder Oberarztes operiert, bis er völlige Sicherheit gewonnen hat. Das läßt sich aber nur bei der Radikaloperation von außen durchführen, nicht bei der Gehörgangsoperation, denn für diese ist völlige Beherrschung der Technik und der anatomischen Verhältnisse Vorbedingung.

2. Operationstechnik.

Unsere Operationstechnik deckt sich ziemlich genau mit der von Carlowitz beschriebenen und, mit kleinen Abweichungen bezüglich Lappenbildung und -erhaltung, mit der Thiesschen.

a) Instrumentarium.

Das Instrumentarium ist auf Tafel I abgebildet. Es besteht aus einem Sichelmesser zur Schnittführung im Gehörgang, verschiedenen feinen Raspatorien, einem Spekulum nach Art des Voltolinischen Nasenspekulums, einer Serie von Thiesschen Meißeln, einem Flachmeißel nach Heermann, verschiedenen Sonden und Kuretten und kleinen Faßzängelchen zur Fixation des nach außen luxierten Plastiklappchens, zur Entfernung von Knochensplittern und zur Führung von Tupferchen. Es wird stets im Dunkelzimmer operiert, zur Beleuchtung dient das vermittels des Stirnspiegels

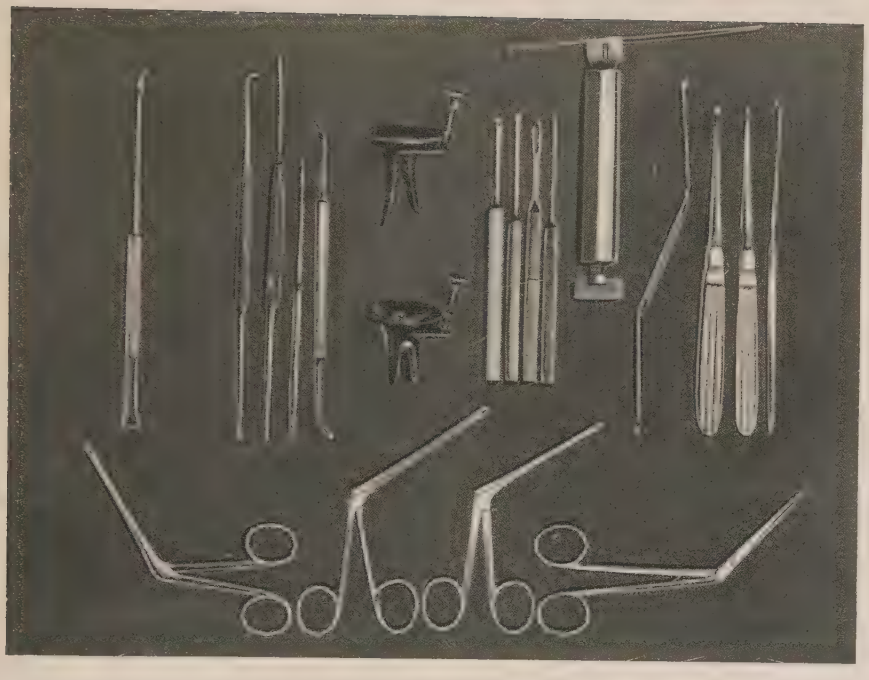

Tafel I.

reflektierte Licht einer starken Lichtquelle. Der Patient liegt in üblicher Weise auf dem Operationstisch.

b) Anästhesie:

Morphium - Skopolamin + Lokalanästhesie.

Eine halbe Stunde vor der Operation wird eine Spritze Morphium - Skopolamin injiziert. Die Operation selbst wird prinzipiell in örtlicher Betäubung ausgeführt. Zu diesem Zweck wird mit einer 0,5%igen Novokain-Adrenalin-Lösung nach den Angaben von Neumann zunächst das Planum des Warzenfortsatzes und dessen Vorderfläche umspritzt. Danach wird der Gehörgang und die Paukenhöhle ebenfalls durch Injektion mit der gleichen Lösung in den Gehörgang am Übergang vom knorpeligen in den knöchernen Teil unempfindlich gemacht und zum Schluß ein mit Kokain-Adrenalin getränkter Gazestreifen bis an das Ende bzw. bis in die Paukenhöhle hineingelegt.

Durch diese Methode wurde stets eine völlige Anästhesie des Gehörganges und des Warzenfortsatzes erzielt. Die Manipulationen im Rezessus und der Pauke waren meist nicht völlig schmerzlos; aber Neumann betont ja auch ausdrücklich, daß mit seinem Verfahren dort eine völlige Anästhesie meist nicht erzielt wird und nicht erzielt werden kann. Durch möglichste Schonung dieses Gebietes und durch schnelles Arbeiten, in manchen Fällen durch Einlegen eines Kokaintupfers, ließ sich dieser Schmerz aber stets auf kurze Momente und auf ein durchaus erträgliches Minimum reduzieren. Auch Kinder konnten auf diese Weise in örtlicher Betäubung operiert werden. Der jüngste Patient war 11 Jahre alt. Nur in vier Fällen mußte die in Lokalanästhesie begonnene Operation in Allgemeinnarkose fortgesetzt werden, weil die Patienten sehr unruhig waren und durch dauerndes Pressen eine starke Blutung verursachten, die die Übersicht unmöglich machte. In einem Fall wurde von vornherein in Narkose operiert, da die Patientin jeden Eingriff in örtlicher Betäubung ablehnte. In 4 Fällen trat im Anschluß an die örtliche Betäubung eine Fazialislähmung auf, die aber am Ende der Operation wieder verschwunden war.

c) Plastik.

Die Plastik wurde stets nach dem Vorschlag von Carlowitz ausgeführt. Nach vollkommener Anästhesierung wird zunächst ein Schnitt in der Mitte der oberen Gehörgangswand vom Rande des Trommelfells bis an die Ohrmuschel und ein ebensolcher Schnitt an der unteren Gehörgangswand geführt. Mittels Raspatorien wird jetzt die hintere Gehörgangswand

abgehebelt und dadurch ein Lappen gebildet, der bis in die Concha abpräpariert und nach außen geschlagen wird. Dieser Lappen wird durch Einführen eines Voltolinischen Spekulums, dessen eine Branche kürzer und am unteren Ende nach hinten abgebogen ist, festgehalten, damit er nicht bei der Operation im Wege ist.

Die durch diese Plastik gewonnene Übersicht ist erstaunlich gut und für den Anfänger immer wieder überraschend: man sieht, sorgfältige Blutstillung und Reinigung des Operationsfeldes vorausgesetzt, haarscharf die in den Recessus bzw. ins Antrum führende Fistel, so daß über die Stelle, wo der Meißel zuerst anzusetzen ist, nicht der geringste Zweifel bestehen kann.

Der Lappen hat sich, sofern er richtig nach außen geklappt und durch die eine Branche des Spekulums aus dem Gesichtsfeld geschafft ist, nie als störend erwiesen, er wurde deshalb niemals abgeschnitten oder auch nur gekürzt.

Nach Beendigung der Knochenoperation wurde der Lappen zurückgeklappt und, wie ein Körnerscher Lappen, auf die hintere Wand der Höhle auftamponiert.

d) Knochenoperation.

Grundsätzlich wurde nach Sondenorientierung über die Lage der „Fistel" zunächst die laterale Recessuswand abgetragen und zwar so, daß der kleinste Thiessche Meißel dicht an deren Rand bzw. am Rande einer etwa vorhandenen „Recessusfistel" angesetzt und durch leichten, federnden Meißelschlag ein kleiner Knochenspan abgetragen wird. Schon nach einigen Meißelschlägen ist der Recessus und der Zugang zum Antrum gut zu übersehen. Nun wird mit größeren Meißeln zunächst die laterale Recessuswand restlos, dann die Antrumwand so weit abgetragen, bis dieses völlig bis in den kleinsten Winkel zu übersehen ist; auch ein stark erweitertes, bis in die Spitze des Processus reichendes Antrum ließ sich stets bequem freilegen, so daß allen Anforderungen, die an eine Radikaloperation von außen gestellt werden, restlos entsprochen werden konnte. Die Ossicula wurden, wenn möglich, erhalten, noch vorhandene Trommelfellreste in der Regel sorgfältig geschont. Zur Glättung des Fazialissporns wird in der Regel der Heermannsche Meißel (siehe Tafel) benutzt. Der Hammer wird stets vom Operateur selbst geführt, was nicht die geringsten Schwierigkeiten bereitet und zweifellos dem Hämmern durch einen Assistenten vorzuziehen ist. Die Splitter werden durch feine Pinzetten oder Zängelchen entfernt. Zur Säuberung der Höhle wird im Laufe der Operation wiederholt mit Rivanol ausgespült.

Die binokuläre Übersicht über das Operationsgebiet ist in allen Fällen ausgezeichnet, so daß nicht nur der Operateur, sondern auch ein hinter ihm stehender Assistent die Höhle genau so gut übersehen kann, wie bei einer Radikaloperation von außen. Den Vorwurf des „Arbeitens im Dunkeln" kann nur jemand der Gehörgangsoperation machen, der sie selbst nie gesehen oder sachgemäß ausgeführt hat.

Ärztliche Assistenz kann bei der Operation bequem entbehrt werden. Die einzige notwendige Hilfeleistung: Fixation des Kopfes und des Speculums, sowie Beobachtung des Fazialis — kann jede Schwester oder Pflegerin übernehmen.

Die Dauer der Operation — abgesehen von der Anästhesierung — betrug bei unseren Fällen im Durchschnitt etwa 30 Minuten, bei besonders günstigen Fällen 20, bei schwierigeren 40 Minuten — sie war also eher kürzer als länger wie die einer Radikaloperation von außen. Schon daraus geht hervor, daß die technischen Schwierigkeiten für den, der die Technik der Radikaloperation überhaupt und insbesondere der nach Stacke's Methode beherrscht, sicher nicht größer sind als die der letzteren. Für den Anfänger und zum Anlernen der Assistenten ist die Methode nicht geeignet.

3. Operationsfolgen, Nachbehandlung und Heilungsverlauf. Resultate.

Der Eingriff wird fast ausnahmslos erstaunlich gut vertragen. Schon wenige Stunden nach dem Eingriff wünschten viele Patienten das Bett zu verlassen, da sie sich völlig wohl fühlten, schon am zweiten Tag konnte das fast ausnahmslos gestattet werden. Wenn das auch gelegentlich bei Patienten nach typischer Radikaloperation ähnlich der Fall war, so konnten wir doch im allgemeinen einen größeren Unterschied in den direkten Operationsfolgen bei Gehörgangsoperation und typischer Radikaloperation feststellen und zwar zugunsten der ersteren. Worauf das beruht, ist schwer zu sagen, — sicher zum Teil darauf, daß die Gehörgangsoperation bei uns so gut wie immer in Lokalanästhesie, die typische Radikaloperation meist in Narkose ausgeführt wurde. Das geschah nicht etwa, weil die Lokalanästhesie für die typische Radikaloperation nicht ausreichend wäre (sie wird ja in vielen Kliniken dabei grundsätzlich und mit gutem Erfolg angewandt), sondern aus äußeren Gründen: die typische Radikaloperation wird an unserer Klinik fast stets von jüngeren Herren unter Assistenz des Chefs oder des Oberarztes ausgeführt und dabei erwies sich die Allgemeinnarkose als wün-

schenswert, die Gehörgangsoperation dagegen stets vom Chef oder operativ gut ausgebildeten Assistenten.

Daß der Weichteilschnitt eine wesentliche Rolle spielt, ist kaum anzunehmen, wohl aber die bei der Gehörgangsoperation minimale Meißelerschütterung, die bei der Radikaloperation nach Schwartze stets sehr unangenehm empfunden wurde und die Patienten wohl auch stark mitnimmt. Schmerzen und Temperatursteigerung sind selten und dann stets unbedeutend.

Überraschend angenehm bzw. wenig unangenehm vollzog sich stets der erste Verbandwechsel, der im Gegensatz zu dem nach der typischen Radikaloperation von den meisten Patienten als kaum schmerzhaft bezeichnet wurde. Auch die spätere Nachbehandlung ist außerordentlich schonend. Die klinische Behandlung konnte meist, sofern es nicht aus äußeren Gründen (entfernter Wohnsitz) länger notwendig war, auf einige Tage beschränkt werden.

Die Dauer der Nachbehandlung schwankte bei unseren Fällen zwischen 3—7 Wochen. Ein Vergleich der Heilungsdauer mit unseren von außen operierten Fällen ist nicht möglich, da diese zum größten Teil von vorn herein ungünstiger lagen, da ja die Gehörgangsfälle ein ausgesucht günstiges Material darstellen. Die Beobachtung anderer Autoren, daß die Heilungsdauer bei der Gehörgangsoperation wesentlich kürzer sei als bei der äußeren Operation, konnten wir nicht bestätigen, so daß dieser Gesichtspunkt bei der Wahl zwischen beiden Methoden u. E. nicht ausschlaggebend sein kann.

Das Resultat nach der abgeschlossenen Heilung war fast ausnahmslos eine gegenüber der typischen Radikaloperation kleine, gut übersichtliche und gut epidermisierte Höhle. Heilung wurde fast ausnahmslos erzielt, nur in wenigen Fällen blieb sezernisierende Paukenhöhlenschleimhaut zurück, wie das ja auch bei der typischen Radikaloperation oft genug der Fall ist.

Resultate quoad Gehör: Da eine große Anzahl der Patienten außerhalb von Breslau wohnt und teilweise schon einige Tage nach der Operation entlassen wurde, zur Nachuntersuchung aber nicht mehr erschienen ist, liegen genaue Hörbefunde nur von 83 Fällen vor. Dabei ist in 50% der Hörbefund ungefähr gleichgeblieben, bei 39% trat eine Besserung, bei 11% eine Verschlechterung des Gehörs auf.

4. Nebenverletzungen. Komplikationen.

a) Nebenverletzungen.

In einem Fall wurde von einem Herrn, der die Operation zum erstenmal ausführte, gegen Ende der Operation beim Glätten des Fazialissporns die Kuppe des horizontalen Bogenganges abgeschlagen. Es trat eine Meningitis auf, die aber ausheilte. M. K., 24 Jahre alt. Wegen unkomplizierter chronischer Otitis media rechts wurde am 17. 4. 25 die Radikaloperation vom Gehörgang aus vorgenommen. Beim Glätten des Fazialissporns tritt plötzlich starker Schwindel auf. Es besteht Spontannystagmus dritten Grades nach links, aus der Wunde tropft Liquor. Nach Austupfen sieht man, daß die Kuppe des horizontalen Bogenganges abgehauen ist. Sofortige Tamponade der Höhle. Urotroppin intravenös. Nachmittags Taubheit rechts, Nackensteifigkeit, Temperatur 39,2. Lumbalpunktion: 9000/3 Zellen. Am 18. 4. ist die Temperatur auf 37 abgefallen und am 24. 4. sind keine meningitischen Symptome mehr vorhanden.

b) Komplikationen

an den Weichteilen des Ohres und der Nachbarschaft, die im Anschluß an die Operation aufgetreten sind.

In einem Falle kam es zu einem ähnlichen üblen Zufall, wie ihn Kümmel auf der 9. Tagung der Gesellschaft deutscher H.N.O.-Ärzte berichtet hat.

Bei der Patientin G. K. stieg am Tage nach der Operation die Temperatur auf 38,2 an; die Patientin klagte über Schmerzen in der rechten Wange. Es bestand eine Kieferklemme und starke Salivation. Da die Temperatur in den folgenden Tagen bis über 40 stieg, wurde eine Inzision am rechten Unterkieferast vorgenommen, die reichlich Eiter entleerte. Allmählich ging die Schwellung zurück und die Patientin konnte geheilt entlassen werden.

Die Infektion der Wangenweichteile ist in diesem Falle wahrscheinlich als Folge der Injektion des Lokalanästhetikums in die vordere Gehörgangswand zu erklären.

In 2 Fällen trat im Laufe der Nachbehandlung ein Abszeß im Platiklappen auf, der sich in beiden Fällen spontan in die Höhle entleerte. In 3 Fällen kam es zu einer Perichondritis der ganzen Ohrmuschel.

Während an dem größten Teil der Fälle die Operation vom Gehörgang aus glatt beendigt werden konnte, mußte in 3 Fällen die Operation vom retroaurikulären Schnitt aus fortgesetzt werden. Bei 2 dieser waren die Patienten während der Operation sehr unvernünftig und preßten stark, so daß

die dadurch auftretende Blutung die Übersicht über das Operationsgebiet unmöglich machte. In dem 3. Fall trat gleich bei der Ablösung des Lappens eine heftige Blutung auf, die nicht zum Stehen zu bringen war. Auch nach Eingehen von dem retroaurikulären Schnitt aus blutete es noch immer sehr erheblich, und der ganze Eingriff konnte nur mit Mühe zu Ende geführt werden.

c) Fälle, bei denen der kranke Knochen nicht vollständig entfernt wurde.

1. W. M., 19 Jahre. Aufgenommen am 11. 3. 25. Fast vollkommener Defekt des linken Trommelfelles. Paukenschleimhaut gerötet, geschwollen. Mäßige Sekretion. Radikaloperation vom Gehörgang aus am 13. 3. 25. Es findet sich ein kleinerbsengroßes Antrum, das mit Granulationen ausgefüllt ist. Am 11. 4. 25 starke Granulationsbildung in der Höhle, die auch auf feste Tamponade nicht zurückgeht. Deshalb wird am 4. 5. 25 die Nachoperation vom retroaurikulären Schnitt aus vorgenommen. Es zeigt sich, daß das Antrum nach unten und außen noch gut ½ cm weiter in den Knochen hineinragt und eine Anzahl zelliger Ausläufer hat. Cholesteatom hier nicht mit Sicherheit zu erkennen. Die Paukenhöhle selbst ist fast ganz mit Granulationen ausgefüllt, die hinter dem verdickten Trommelfell sitzen und die Gehörknöchelchen umhüllen. Im weiteren Verlauf tritt noch eine Perichondritis der Ohrmuschel auf. Am 20. 7. konnte dann der Patient geheilt entlassen werden.

2. K. Sch., 14 Jahre. Aufgenommen am 7. 6. 27. Rechts im Trommelfell hinten oben randständiger Defekt. Pauke teilweise epidermisiert. Bei Spülung entleeren sich Schuppen. Am 8. 7. 27 Radikaloperation vom Gehörgang aus rechts. Im Kuppelraum Cholesteatom, das weit nach hinten reicht. Vordringen bis weit in die Spitze hinein. In der Pauke Granulationen, die die Gehörknöchelchen einhüllen. 19. 7. 27. Seit 2 Tagen Rötung und Schwellung auf dem rechten Processus mastoideus, die sich bis in die Fossa digastrica erstrecken. Radikalhöhle weit, gut übersichtlich, starke Sekretion. 1. 8. 27. Wegen starker Zunahme der Schwellung retroaurikuläre Nachoperation. Beim Hautschnitt entleert sich reichlich Eiter aus den Weichteilen. Radikalhöhle mit Granulationen ausgefüllt. Resektion der Warzenfortsatzspitze. Dieselbe ist vollkommen weich und enthält Zellen, die mit Eiter angefüllt sind. 5. 10. 27. Höhle vollkommen epidermisiert.

Während bei diesen beiden Fällen das Übersehen des kranken Knochenherdes keine schwereren Folgen für den

Patienten hatte, sondern durch die retroaurikuläre Nachoperation schnell eine Ausheilung erfolgte, traten bei den beiden folgenden Fällen eine Sinusthrombose auf, die in dem einen Falle geheilt werden konnte, in dem anderen, der bereits von Jung veröffentlicht wurde, entwickelte sich ein Hirnabszeß, dem der Patient erlegen ist.

3. E. St., 15 Jahre. Aufgenommen am 3. 1. 28. Rechts hinten unten randständige Perforation. Paukenschleimhaut gerötet. Starke eitrige Sekretion. Links großer randständiger Defekt, vorn oben noch Reste von Trommelfell. 5. 1. 28. Links typische Radikaloperation von hinten. Glatter Verlauf. Befund rechts: starke eitrige Sekretion, bei Spülung Schuppen. Hammerrest vorhanden. Paukenschleimhaut leicht gerötet. Vorn unten Granulationen. 24. 1. 28. Radikaloperationen rechts vom Gehörgang aus. Bohnengroßes Antrum, angefüllt mit zähem Schleim. Sinus an einer Stelle freigelegt. 3. 2. 28. Schüttelfrost, hohe Temperaturen. 4. 2. 28. Da kein Anhalt für die hohen Temperaturen und den Schüttelfrost gefunden wird, wird an eine Sinusthrombose gedacht und der Sinus eröffnet. Man sieht bei der Nachoperation, daß der Sinus bei dem ersten Eingriff weit freigelegt worden ist. Inhalt des Sinus ist flüssiges Blut. In der Spitze des Warzenfortsatzes sind noch einzelne Granulationen vorhanden. Unterbindung der Jugularis. Glatter Verlauf.

4. A. W., 20 Jahre alt. Aufgenommen am 27. 2. 28. Am 28. 2. 28 rechts Radikaloperation vom Gehörgang aus. Großes Antrum, Warzenfortsatz nicht eburnisiert. Da Schüttelfröste auftreten, wird am 3. 4. 28 retroaurikulär nachoperiert, der Sinus wird inzidiert und die Jugularis unterbunden. Es findet sich nach der Spitze zu ein kleiner perisinuöser Abszeß. Der Knochen ist spongiös und um den Sinus erweicht. Nach Abklingen der pyämischen Symptome tritt ein Hirnabszeß auf, dem der Patient erliegt.

Diese Fälle lehren uns, daß wir, worauf Hinsberg bereits hingewiesen hat, in jedem Falle, der vom Gehörgang aus radikal operiert werden soll, eine Röntgenaufnahme des Warzenfortsatzes anfertigen müssen; denn in all den Fällen, in denen der Warzenfortsatz nicht völlig sklerosiert ist, soll die Operation in typischer Weise vom retroaurikulären Schnitt aus vorgenommen werden, da man, wie das Material zeigt, unmöglich den Warzenfortsatz bis zur Spitze überblicken kann und so sehr leicht ein weit nach unten oder hinten gelegener Knochenherd übersehen werden kann.

Wichtig bezgl. der Indikationsstellung zur Gehörgangsoperation, ist noch folgender Fall.

5. H. K., 17 Jahre alt. Aufgenommen am 10. 7. 23. Am 20. 6. 23 wurde ambulant aus dem linken Ohr ein ca. kirschgroßer Polyp entfernt. Da einige Tage später immer wieder Granulationen wuchern, wird die Patientin zur Operation in die Klinik aufgenommen. Es findet sich ein verdicktes, gerötetes Trommelfell und von oben her kommende Granulationen. Der Hörbefund ergibt eine Mittelohrschwerhörigkeit mittleren Grades. Der Gleichgewichtsapparat ist intakt. 16. 7. 23. Radikaloperation vom Gehörgang aus. Man findet im Kuppelraum etwas Cholesteatom. 28. 7. 23. Starke Granulationsbildung hinter dem Sporn. Pauke weit offen. 30. 7. 23. Es besteht positives Fistelsymptom bei Druck auf den Tragus. Deshalb retroaurikuläre Revision. Die laterale Labyrinthwand ist mit Granulationen bedeckt. Der Bogengang ist abgeschliffen und zeigt eine Fistel. Von jetzt an glatter Verlauf.

In diesem Falle hat wohl fraglos vor der Operation eine Fistel im horizontalen Bogengang bestanden, die aber erst nach dem Eingriff Symptome machte. Der Fall lehrt, daß, wenn auch nur der geringste Verdacht auf eine Komplikation von seiten des Labyrinthes besteht, nicht vom Gehörgang aus, sondern in typischer Weise vorzugehen ist. Deshalb können wir uns nicht den Autoren anschließen, die bei schon bestehender Labyrinthkomplikation noch vom Gehörgang aus operieren.

5. Vor- und Nachteile der Gehörgangsoperation.

Wie aus dem Gesagten hervorgeht, hat die Gehörgangsoperation gegenüber der typischen Radikaloperation eine Reihe von Vorzügen:

Sie ist zweifellos schonender als diese, sie kann so gut wie immer in Lokalanästhesie durchgeführt werden, sie hinterläßt keine Narbe und wird deshalb von den Patienten meist vorgezogen.

Die Übersicht bei der Operation und Nachbehandlung, sowie die Resultate quoad Heilung und Gehör sind keineswegs schlechter als bei der Radikaloperation, vorausgesetzt, daß die Fälle richtig ausgewählt sind.

Als einzigen Nachteil konnten wir feststellen, daß bei nicht eburnisiertem, das heißt spongiösem oder zellhaltigem Warzenfortsatz, die restlose Entfernung alles kranken Gewebes doch nicht so sicher garantiert werden kann, wie bei der Eröffnung von hinten, so daß wir in den letzten Jahren fast nur unkomplizierte Cholesteatome mit eburnisiertem Processus (Röntgenbild) vom Gehörgang aus operierten. Bei

dieser Auswahl der Fälle besitzt aber die Methode nur Vorteile, keinerlei Nachteile.

Für die Breslauer Klinik brachte die Ausbildung der Operationstechnik vom Gehörgang aus einen weiteren großen Vorteil: sie zeigte uns die absolute Überlegenheit der Stackeschen Operation — deren Modifikation ja doch schließlich die Gehörgangsoperation ist — gegenüber der bisher an der Klinik ausschließlich geübten Zaufalschen bzw. Schwartzeschen Methode, so daß diese seitdem völlig verlassen wurden. Seitdem fällt das lästige und oft schwierige Aufsuchen des Antrums im eburnisierten Knochen völlig fort, die Freilegung des Antrums gelingt auch dem Anfänger stets ohne Schwierigkeit in wenigen Minuten, und die Operationshöhle wird nicht um einen Millimeter größer, als unbedingt notwendig.

Literaturverzeichnis.

Bárány: Konservative Radikaloperation durch den Gehörgang. Kongreß der schwedischen Ärztegesellschaft. Sektion für Oto-Rhino-Laryngologie. 1924. Ref. Ztbl. f. H.N.O. 1924.

Barth: Zbl. f. O. 1914. 12.

Bergmann, v.: Die chirurgische Behandlung von Hirnkrankheiten. 1889. Ref.: Politzer, Geschichte der Ohrenheilkunde.

Beyer, H.: 40 Jahre Radikaloperation. Verhandlung Deutscher H.N.O.-Ärzte. 9. Jahresversammlung Königsberg. Ztschr. f. H.N.O. XXIV. 1929.

Bourguet: L'évidement pétromastoidien et la labyrinthotomie par le conduit auditif. Otol. intern. Ref.: Zbl. f. H.N.O. XV. 1930.

Carlowitz: Totalaufmeißelung des Mittelohres vom Gehörgang aus. Arch. f. H.N.O. 103. 1918.

Denker: Zbl. f. O. 12. 1914.

Eicken, v.: Zur Freilegung der Mittelohrräume vom Gehörgang aus. Zbl. f. H.N.O. VII. 1925.

— Diskussion über 40 Jahre Radikaloperation. Ztschr. f. H.N.O. XXIV. 1929.

Gyergyay: Radikale Operation des Mittelohres vom Gehörgang aus mit Instrumenten, die von innen nach außen arbeiten. Ztbl. f. H.N.O. III. 1923.

Hartmann: Sektion der Naturforscherversammlung in Heidelberg 1889. Zbl. f. O. 35. 168. Zbl. f. H.N.O. XXIV. 1929.

Heermann: Übersichtliche Freilegung des Kuppelraumes und der Warzenfortsatzhöhle vom Gehörgang aus. Arch. f. H.N.O. 108. 1921.

— Zur Frage der Plastik der Gehörgangsradikaloperationen. Zschr. f. H.N.O. XXVI. 1930.

Hinsberg: Diskussion über 40 Jahre Radikaloperation. Zbl. f. H.N.O. XXIV. 1929.

Hoffmann: Korrespondenzblätter des allg. ärztl. Vereins von Thüringen. 1892.

Jung: Bericht über die von 1903 bis 1929 an der Universitätsohrenklinik bzw. -poliklinik zu Breslau beobachteten 75 Fälle von Sinusthrombose. Zschr. f. H.N.O. XXIII. S. 509.

Knick: Zbl. f. H.N.O. 12. 1914.

Körner: Die Entstehung der Radikaloperation der chron. Ohr- und Schläfenbeineiterungen. Zschr. f. O. Wiesbaden 1907. Ref.: Zbl. f. H.N.O. XXIV. 1929.

Krampitz: Bemerkungen zur Radikaloperation vom Gehörgang aus. Verhandl. d. Südostdeutschen H.N.O.-Ärzte. 1928.

Kümmel: Eine merkwürdige Komplikation einer Radikaloperation vom Gehörgang aus. Zschr. f. H.N.O. 1930.

Küster: Über die Grundsätze der Behandlung der Eiterungen in starrwandigen Höhlen. Deutsche med. Wochenschr. 1889. Ref.: Zbl. f. H.N.O. XXIV. 1929.

Lange: 40 Jahre Radikaloperation. Verhandl. Deutscher H.N.O.-Ärzte. 9. Jahresversammlung in Königsberg. Zschr. f. H.N.O. XXIV. 1929.

Lempert: La mastoidectomie endamale complète avec un rapport sur les 553 cas opérés par cette methode. Ref.: Zbl. f. H.N.O. XV. 1930.

Mayer: 40 Jahre Radikaloperation. Verhandl. Deutscher H.N.O.-Ärzte. 9. Jahresversammlung in Königsberg. Zschr. f. H.N.O. XXIV. 1929.

Neumann: Zschr. f. H.N.O. XXIV. 1929.

Petit: Traités des maladies chirurgiales et des opérations, qui leur conviennent. Paris 1774. Politzer: Geschichte der Ohrenheilkunde I.

Politzer: Geschichte der Ohrenheilkunde. I und II. Stuttgart 1913.

Retjö: Anatomische Bedingungen der Radikaloperationen durch den äußeren Gehörgang. Brit. med. journ. Nr. 3299. Ref.: Zbl. f. H.N.O. V. 1924.

Richter: Über Aufmeißelung des Ohres vom Gehörgang aus. Zbl. f. H.N.O. II. 1923.

Schwartze: Handb. d. Ohrenheilkunde. Leipzig 1893. II.

Schwartze u. Eysell: Über die künstliche Eröffnung des Warzenfortsatzes. Arch. f. O. 7—8. 1873—74.

Stacke: Die operative Freilegung der Mittelohrräume. Tübingen 1897. Politzer: Geschichte der Ohrenheilkunde I und II. Sektion für Ohrenheilkunde. 10. internat. Kongreß in Berlin am 5. 8. 1890. Berl. med. Wochenschrift. 26. 1890.

Thies, C.: Zur Indikationsstellung bei der Radikaloperation. Zeitschr. f. H.N.O. XXIV. 1929.

Thies, C. u. F.: Zbl. f. H.N.O. 1914.

— Operative Behandlung der chron. Mittelohreiterungen durch Freilegung der Mittelohrräume vom Gehörgang aus. Arch. f. O. 89. 1912.

Thies, F.: Deutsche otol. Ges. 1908. Heidelberg. Arch. f. O. 89. 1912.

Tröltsch: Gesammelte Beiträge zur pathol. Anatomie des Ohres. 1883. Politzer: Geschichte der Ohrenheilk. II.

Wittmaack: Zbl. f. O. 12. 1912.

Zaufal: Über die operative Behandlung der Paukenhöhle und ihrer Nebenräume. Sitzung des Vereins der Deutschen Ärzte in Prag am 18. 4. 1890. Arch. f. O. Bd. XXI und XXXVII. Politzer: Geschichte der Ohrenheilk. II.

Lebenslauf.

Ilse Kafarnik wurde am 1. Juli 1907 in Ratibor geboren. Dort besuchte sie 10 Jahre lang das Lyzeum der Ursulinen, danach 1 Jahr lang die Frauenschule der Ursulinen in Wartha. Oktober 1924 trat sie in das Oberlyzeum der Hoffmann-von-Fallersleben-Schule zu Ratibor ein und bestand dort im Februar 1927 das Abiturientenexamen.

Im Sommersemester 27 und im Wintersemester 27/28 studierte sie in Wien Medizin. Danach bezog sie die Universität zu Bonn, wo sie am 8. 8. 1929 das ärztliche Vorexamen bestand. Danach studierte sie 2 klinische Semester in Bonn, 2 in Berlin und die letzten 2 in Breslau, wo sie das Staatsexamen und die Doktorprüfung abzulegen gedenkt.